腦部腫瘤的治療
病友分享會

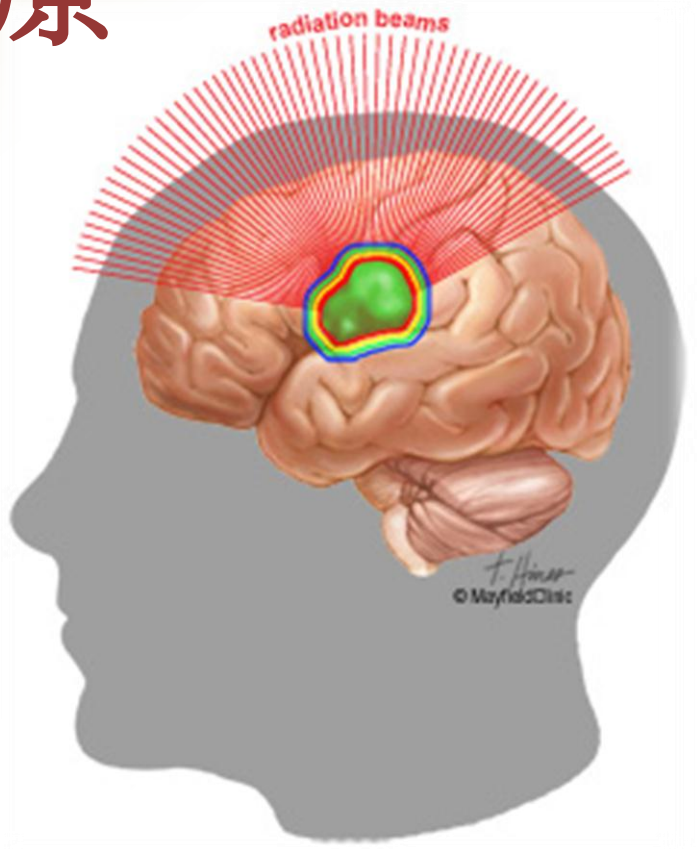

羅志清醫生
BSc (Biomed Sc), MBBS, MPH,
FRCR, FHKCR, FHKAM (Radiology)
伊利沙伯醫院臨床腫瘤科
副顧問醫生

伊利沙伯醫院
QUEEN ELIZABETH HOSPITAL

腦部腫瘤

原發性腦腫瘤

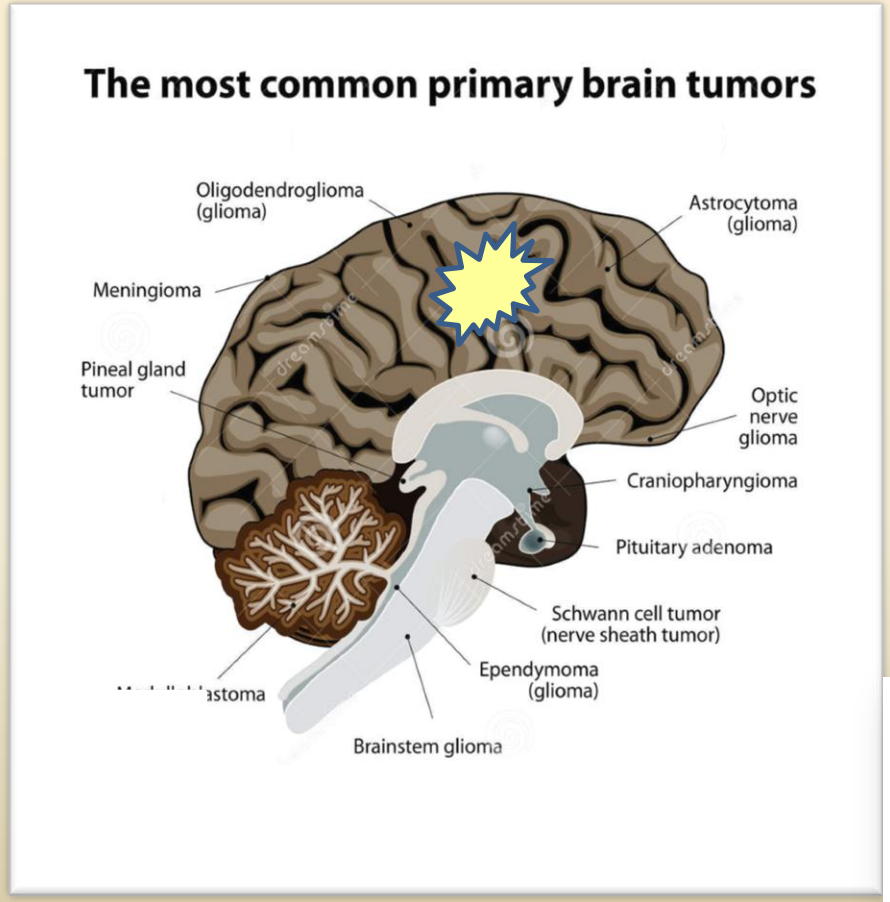

轉移性腦腫瘤

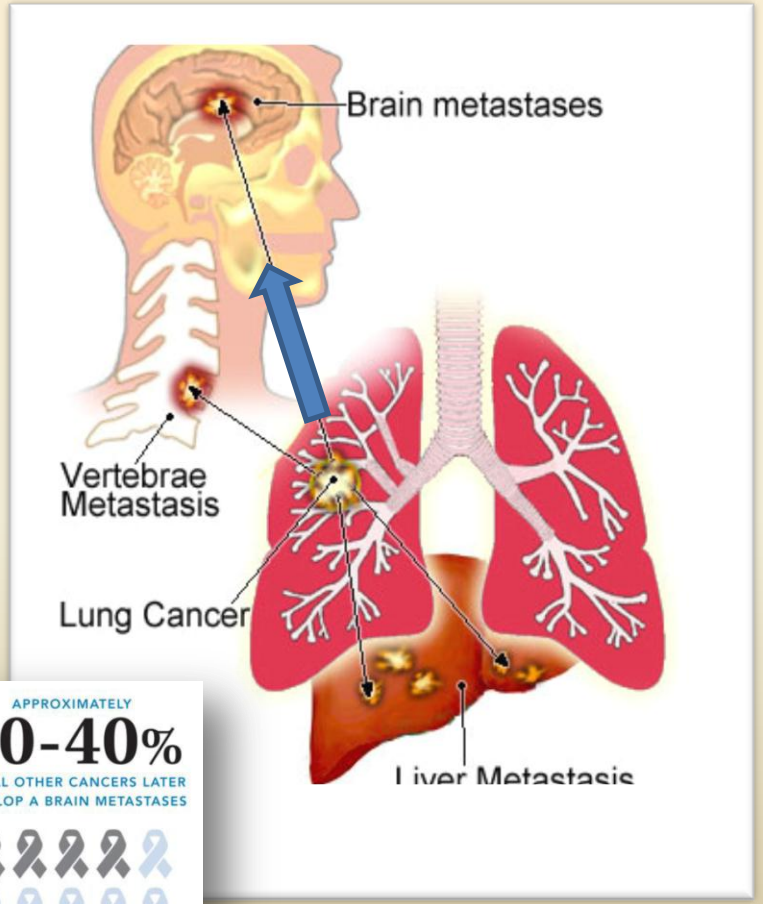

良性腦腫瘤 vs 惡性腦腫瘤

-生長緩慢
-很少擴散
-可以危及生命

-生長快速
-可以擴散到大腦和脊椎
-迅速危及生命

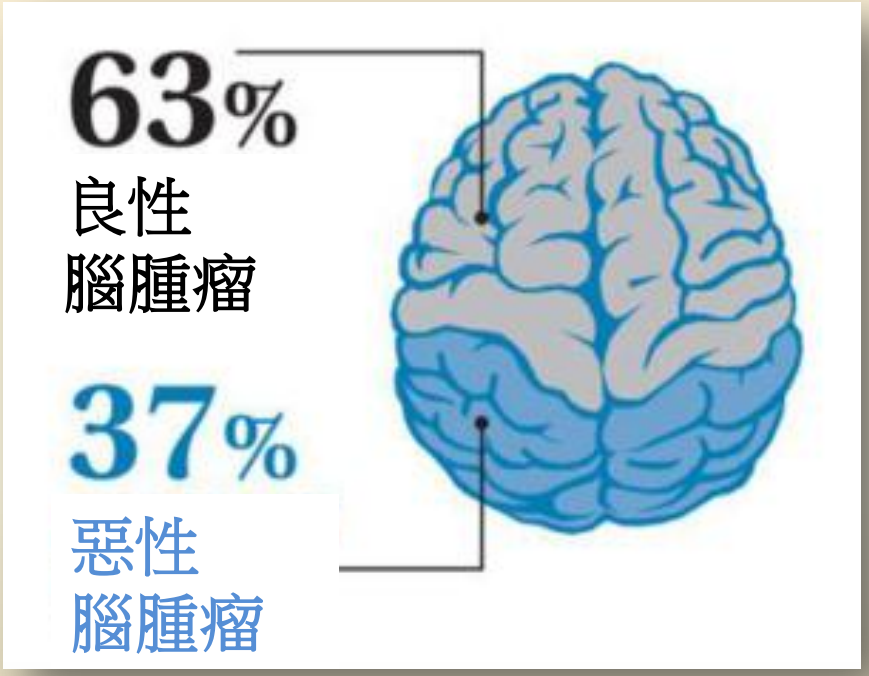

常見的成人原發性腦部腫瘤

> 100 種

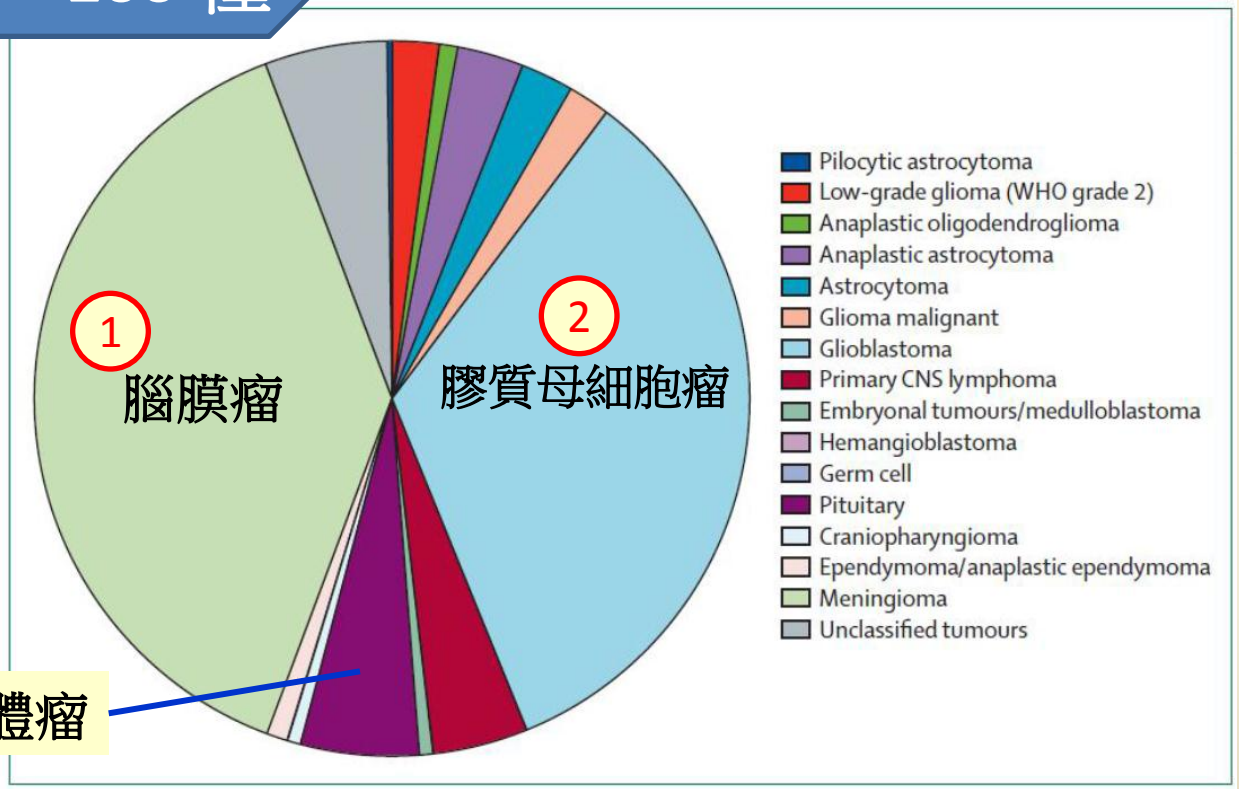

Figure 1: Respective yearly incidence of the different primary brain tumour types in adults aged 65–74 years between 1998 and 2002

This distribution is representative of the distribution of primary brain tumours in adults aged 20–84 years. Data taken from the Central Brain Tumor Registry of the United States.[2]

腦部腫瘤的成因

- 大部分腦瘤的發生原因不明
- 危險因子 (risk factors):

1. 輻射
   - 原子彈爆炸倖存者的研究
   - 多類腫瘤發生率增加
2. 免疫功能減弱
   - 例如器官移植受者或愛滋病患者
     - 較易患上中樞神經系統淋巴瘤
3. 基因綜合症
   - 例如神經纖維瘤病 1 型
     - 較易患上視神經膠質瘤



腦部腫瘤的症狀

- 頭痛 (56%)
- 記憶能力下降 (35%)
- 認知能力下降 (34%)
- 行走困難 (33%)
- 說話困難 (32%)
- 抽筋 (32%)
- 嘔吐 (13%)
- 感覺異常 (13%)

腦部腫瘤的診斷

- 腦瘤的診斷
  - 病史、體檢
  - 影像學檢查: 電腦斷層掃描、磁力共振成像
  - 切片檢查以確定病理診斷

An example of a head CT scan showing a brain tumour (circled), in this case a rare tumour known as central neurocytoma

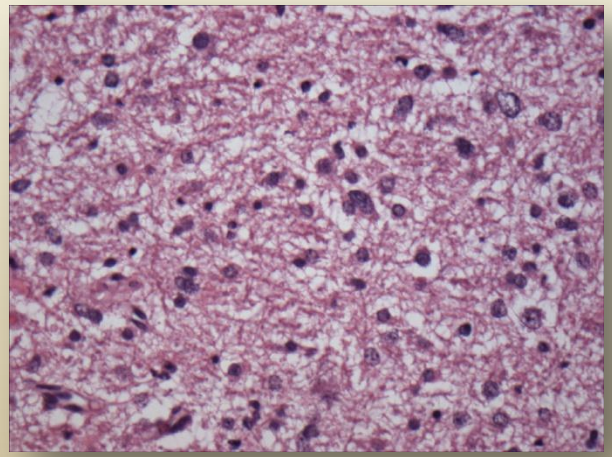

治療腦部腫瘤的主要方法

手術

放射治療

化療及標靶治療

放射治療

腦部腫瘤放射治療使用的高能光束: 1) X 射線; 2) 伽馬射線

直線加速器 (x 射線)

放射性同位素(伽馬射線)



放射治療: 殺滅腫瘤細胞的機理

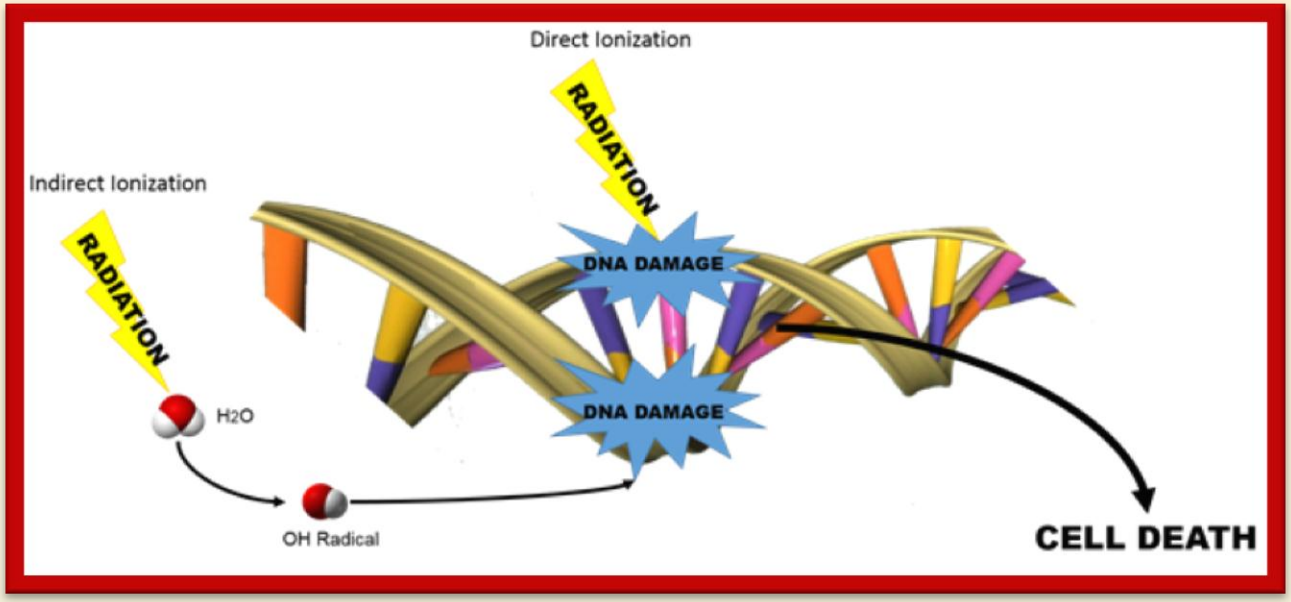

- 直接破壞腫瘤細胞的DNA
- 間接利用free radical破壞腫瘤細胞的DNA

腦部腫瘤的放射治療

- 毋可避免地照射正常腦組織
- 關鍵:
  - 精確地將所需的劑量照射腫瘤
  - 減低正常腦組織所接受的劑量
- 現代放射治療的先進技術:
  - 強度調控放射治療 (Intensity Modulated Radiotherapy)
  - 影像引導放射治療 (Image Guided Radiotherapy)
  - 立體定向放射手術/治療 (Stereotactic radiosurgery / radiotherapy)

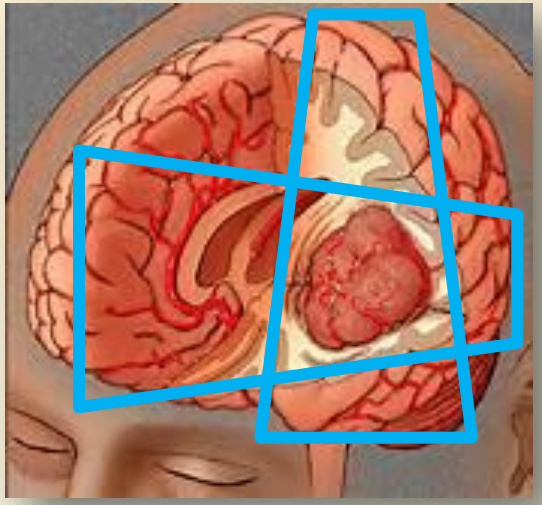

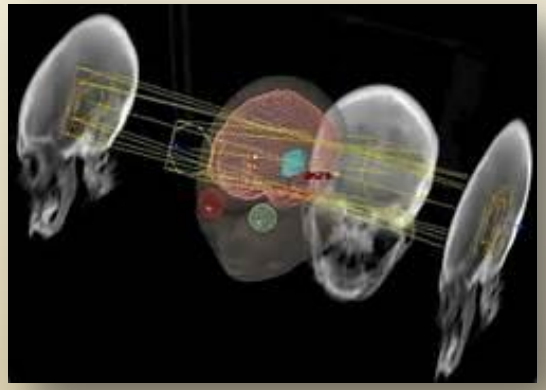

強度調控放射治療
(Intensity Modulated Radiotherapy)

應用電腦掃描和多葉準直器(MLC)技術

Inverse planning 放射治療設計技術

劑量繪畫(放射區域內的劑量強度可以調控)

An example of a head CT scan showing a brain tumour (circled), in this case a rare tumour known as central neurocytoma



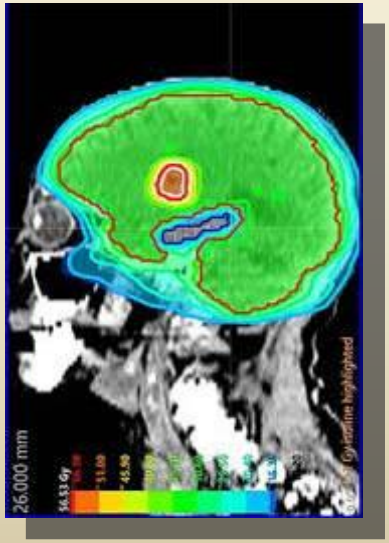

髓母細胞瘤: 全腦脊放射治療

中劑量
低劑量

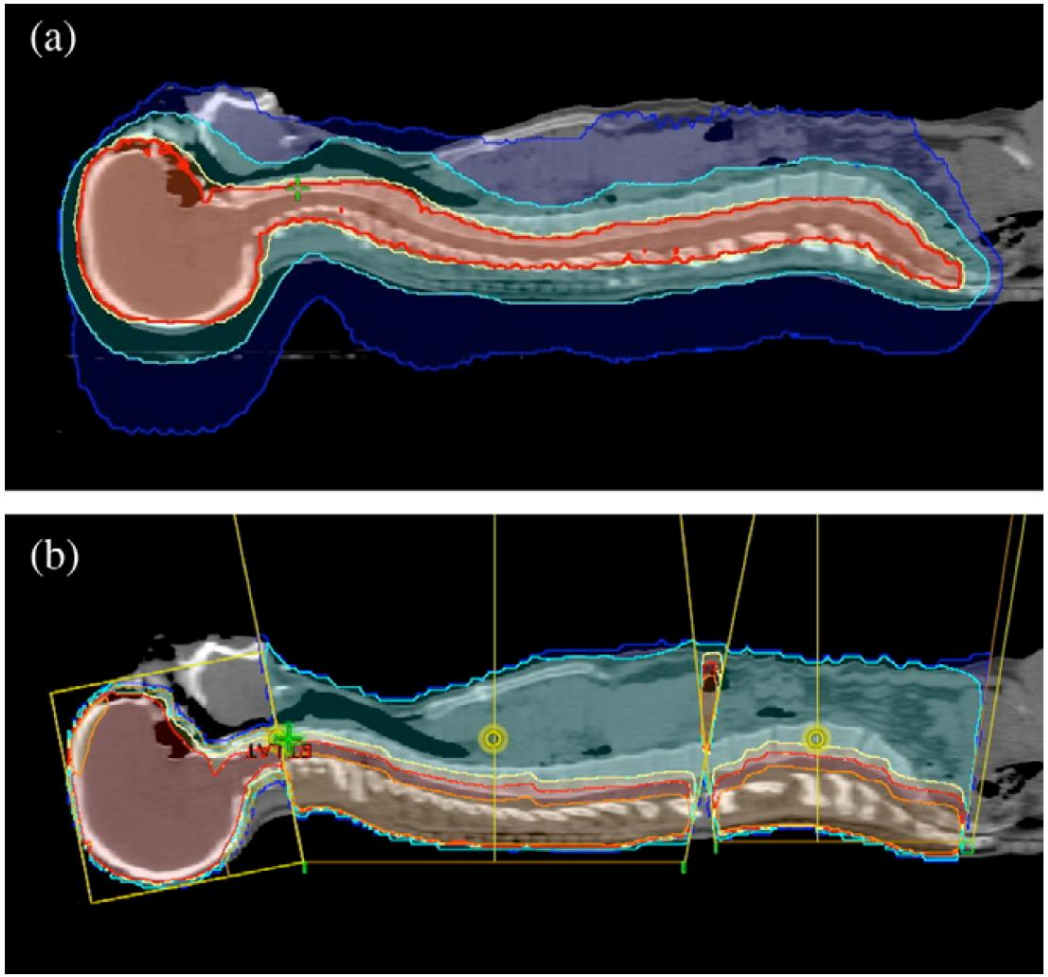

Fig. 1. Sagittal dose distribution through mid plane of Patient 1 for (A) helical TomoTherapy technique and (B) conventional technique (isodose color wash: orange, 105%; red, 100%; yellow, 95%; cyan, 50%; and blue, 25%).

強度調控放射治療

三維適形放射治療

影像引導放射治療
(Image Guided Radiotherapy)

腦部腫瘤放射治療一般進行 28 -33 日次

病人在治療機上的擺位可能有幾毫米內的誤差

IGRT

每日次治療之前，如有擺位誤差，可即時調整

影像引導放射治療
(Image Guided Radiotherapy)

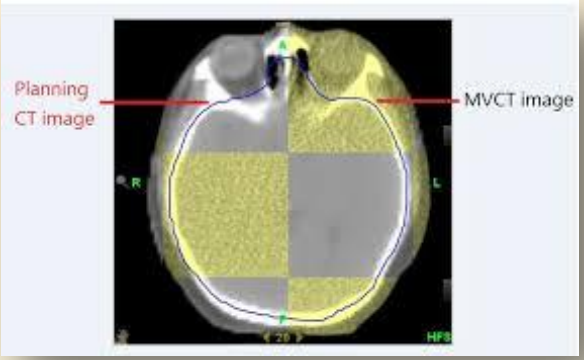

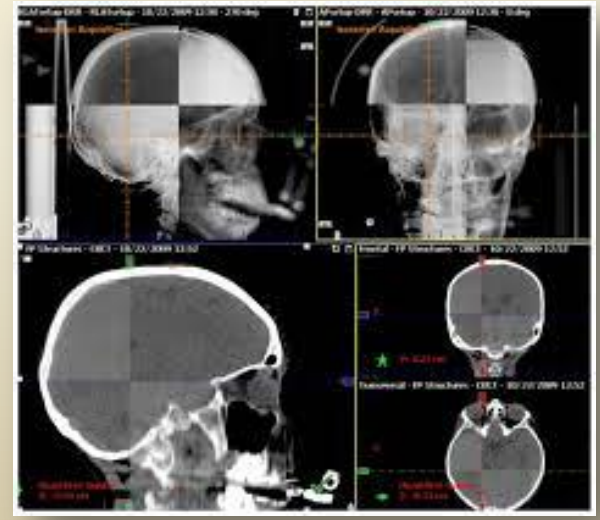

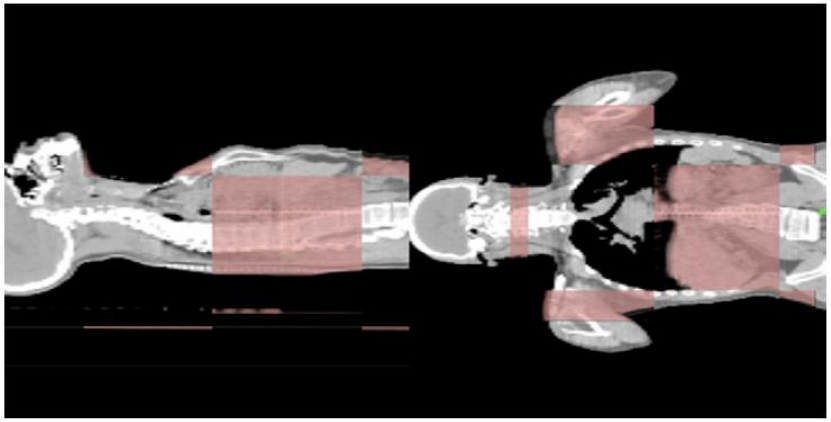

Fig. 7. Position verification images taken before patient treatment. The areas in pink are the megavoltage computed tomography images and are superimposed onto the planning computed tomography scan.

- 利用影像技術，加上電腦軟件，在每次治療之前獲得即時的影像。
- 知道病人在治療機上的位置是否正確， 作出即時調整。

螺旋刀放射治療 (TomoTherapy)

影像引導放射治療 + 強度調控放射治療

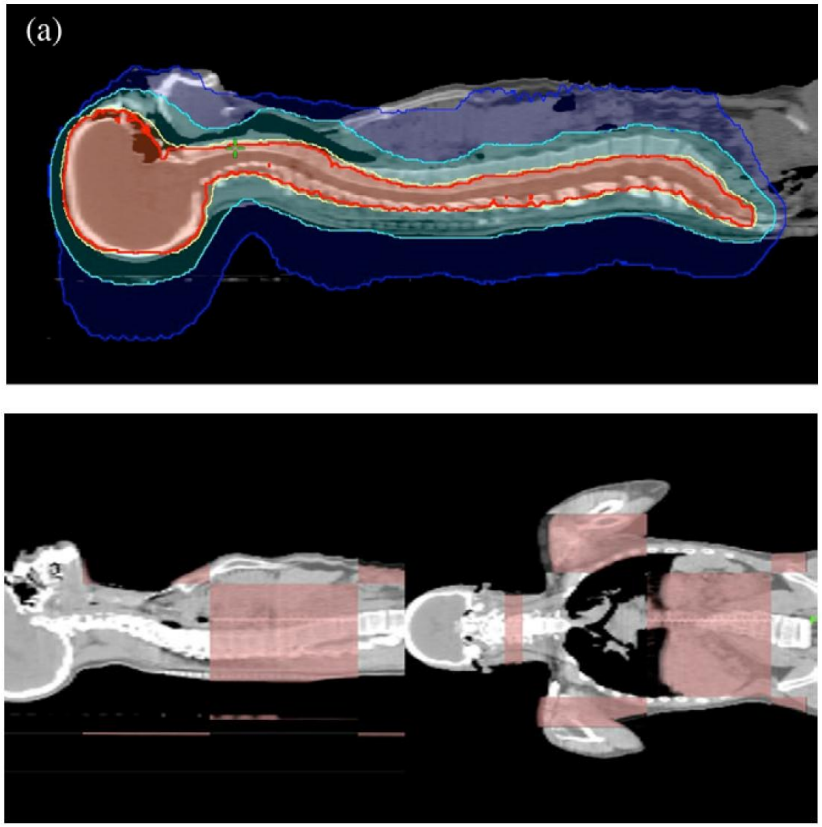

Fig. 7. Position verification images taken before patient treatment. The areas in pink are the megavoltage computed tomography images and are superimposed onto the planning computed tomography scan.

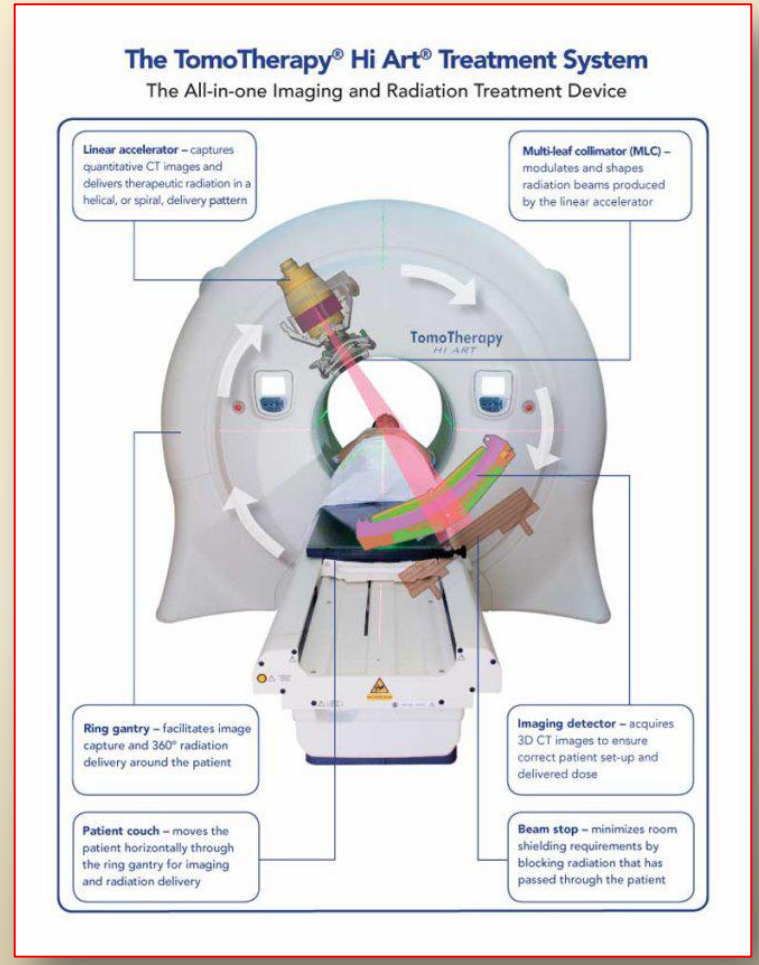

立體定向放射手術
(Stereotactic Radiosurgery)

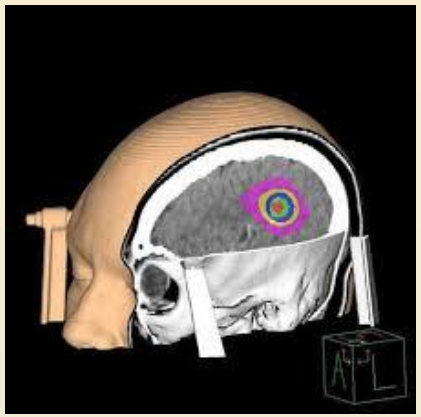

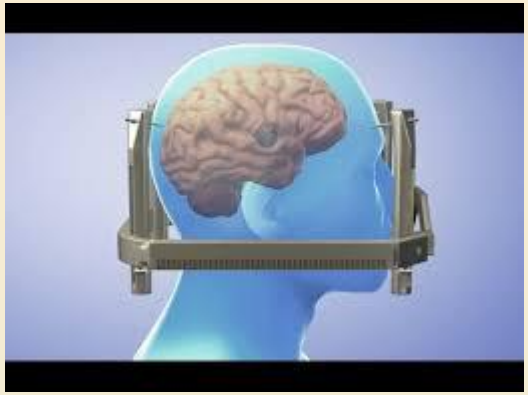

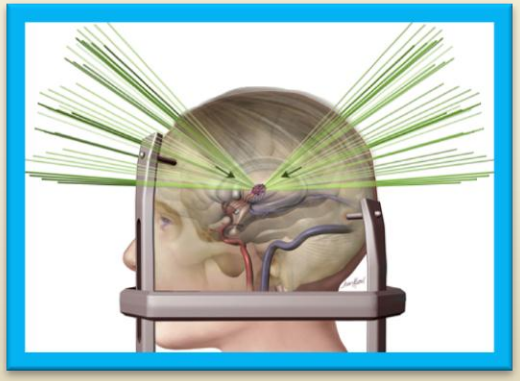

- 一次性、高劑量、高精確度放射技術
- 傳統上患者佩帶一個立體定向頭部框架(stereotactic head-frame)，利用螺絲釘把框架固定在頭骨上，保證精確度

分次立體定向放射治療

(Stereotactic Radiotherapy, SRT)

高精確度放射技術、多次、 應用重定位立體定向頭部框架

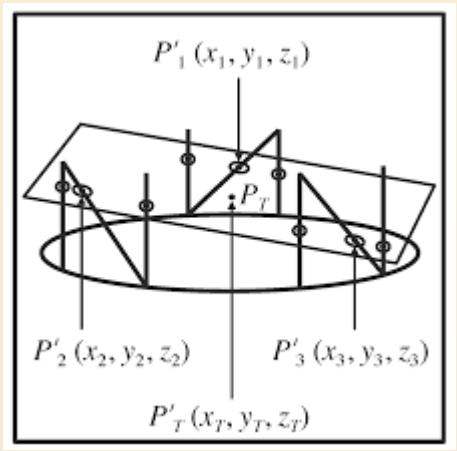

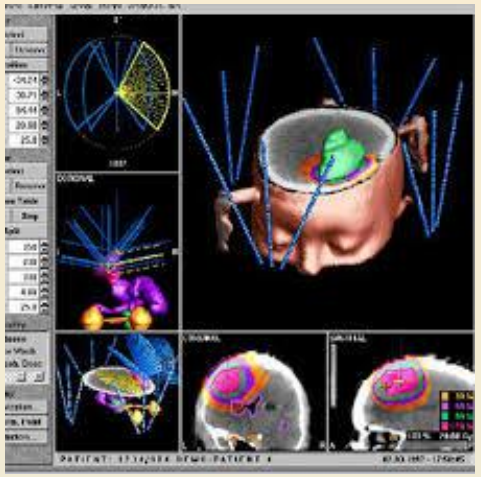

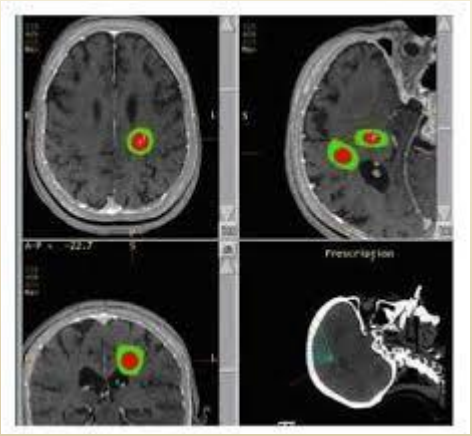

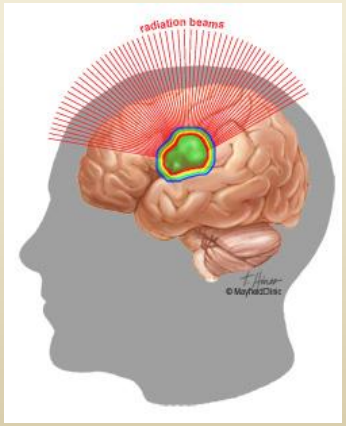

無框架立體定向放射手術/治療

Frameless stereotactic radiosurgery & radiotherapy

面具 + 激光定位器 + 影像引導技術

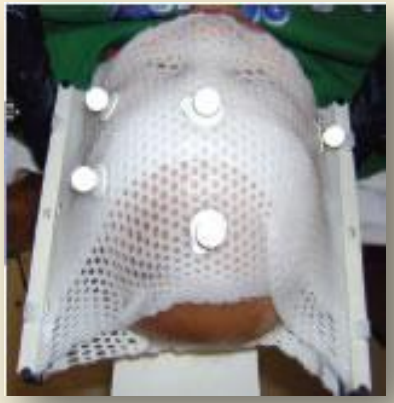

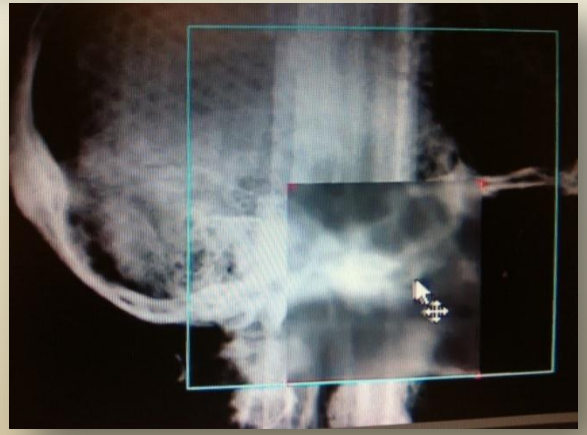

腦腫瘤放射治療的副作用

- 短期副作用
  - 脫髮
  - 皮膚反應
  - 噁心
  - 疲倦
  - 腦水腫
- 長期副作用
  - 認知能力、記憶能力下降
  - 內分泌失調
  - 腦組織壞死
  - 血管病變
  - 罕見地引致另一個腦腫瘤

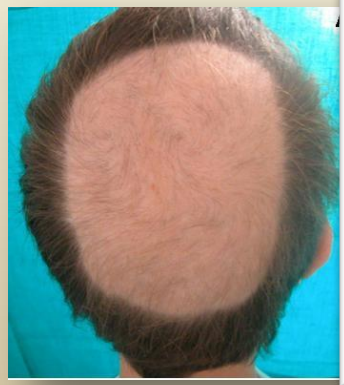

兒童的腦部腫瘤放射治療
-較成人複雜

在兒童階段，許多器官系統尚在發育中。

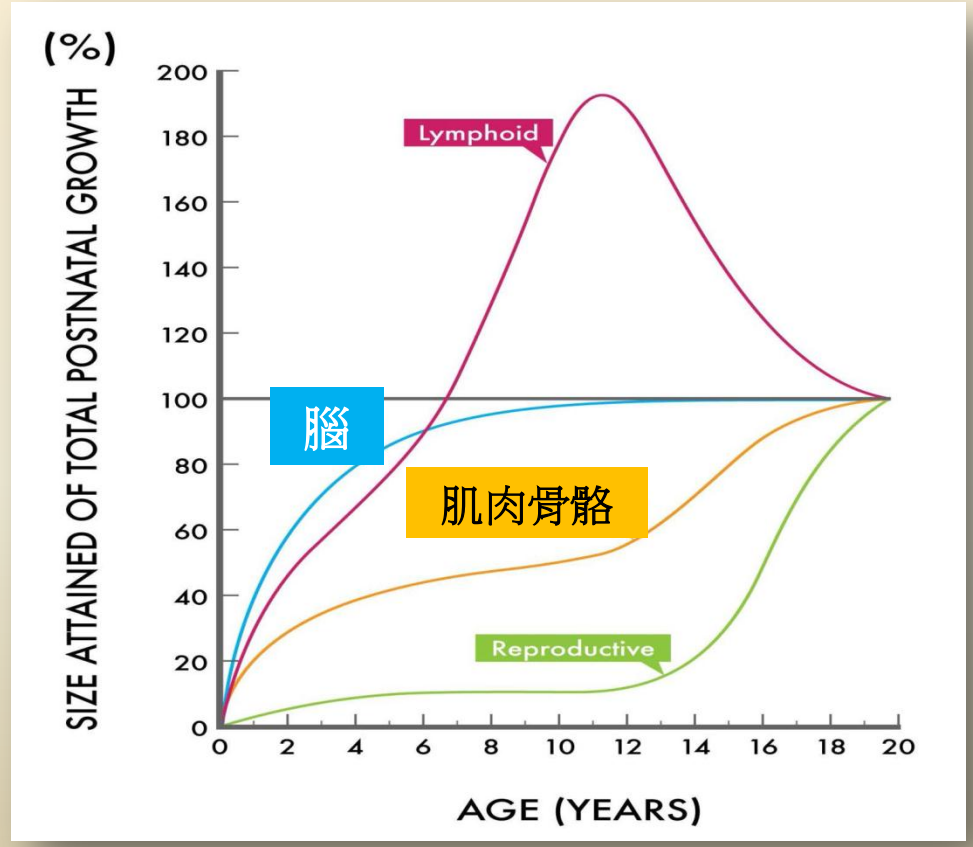

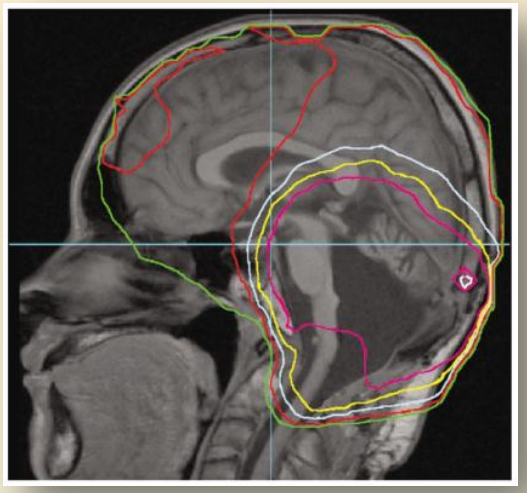

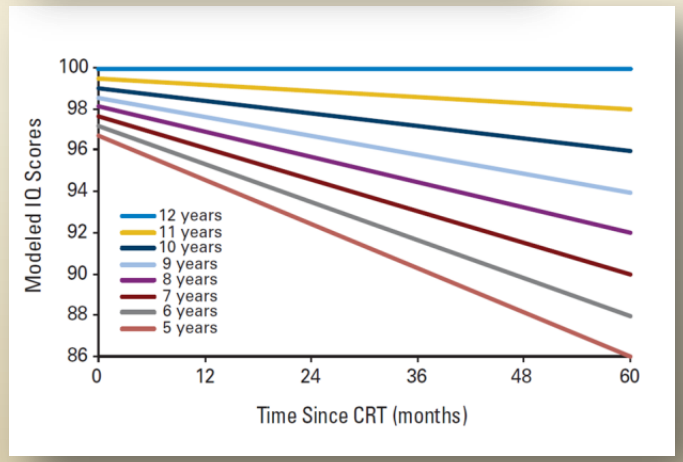

兒童腦部腫瘤放射治療: 麻醉

An example of a head CT scan showing a brain tumour (circled), in this case a rare tumour known as central neurocytoma

減少兒童腦部放射治療副作用的策略

①化療

髓母細胞瘤
+ 三歲以下

延遲放射治療

放射治療

時間

髓母細胞瘤
+ 三歲以上

放射治療的
劑量可以減低

放射治療
的劑量

減少兒童腦部放射治療副作用的策略

② 神經科學的新知

③ 放射治療的先進技術

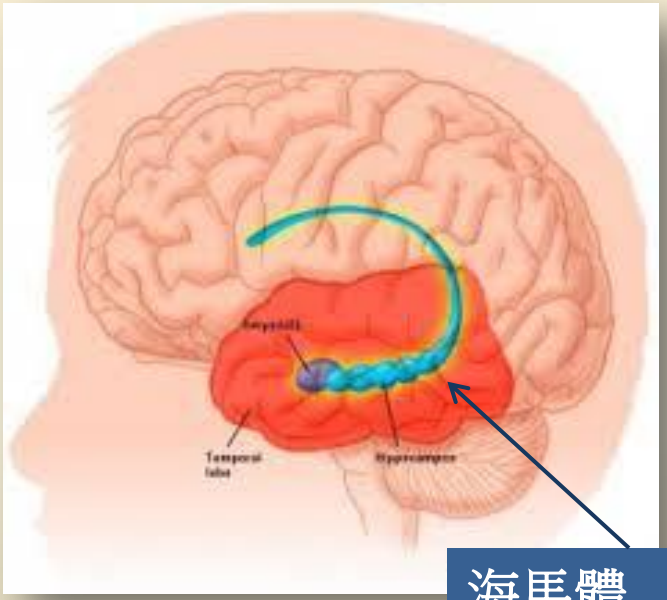

海馬體
Hippocampus

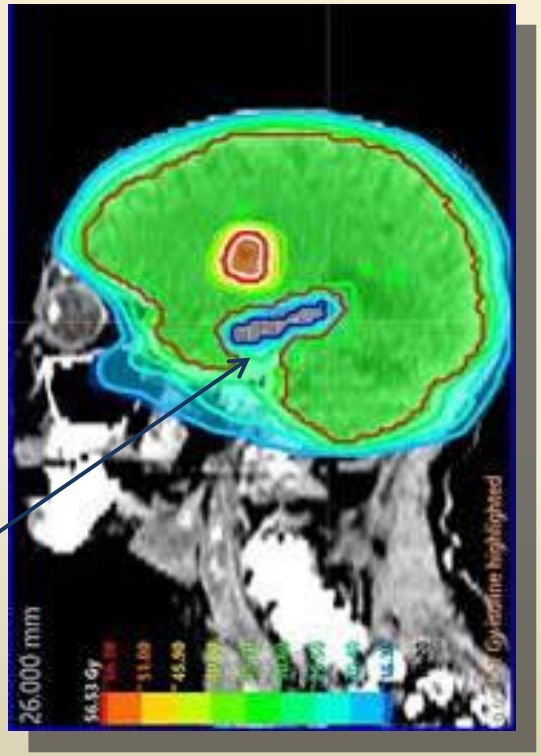

強度調控放射治療 (IMRT)

化療

化療在腦部腫瘤治療的角色

- 手術後輔助性治療
  - 例子: 髓母細胞瘤
  - 手術 -> 化療 + 放射治療
- 腦部腫瘤復發或惡化
- 主要治療
  - 例子: 中樞神經系統淋巴瘤
  - 化療 -> 放射治療

化療: 殺滅腫瘤細胞的機理

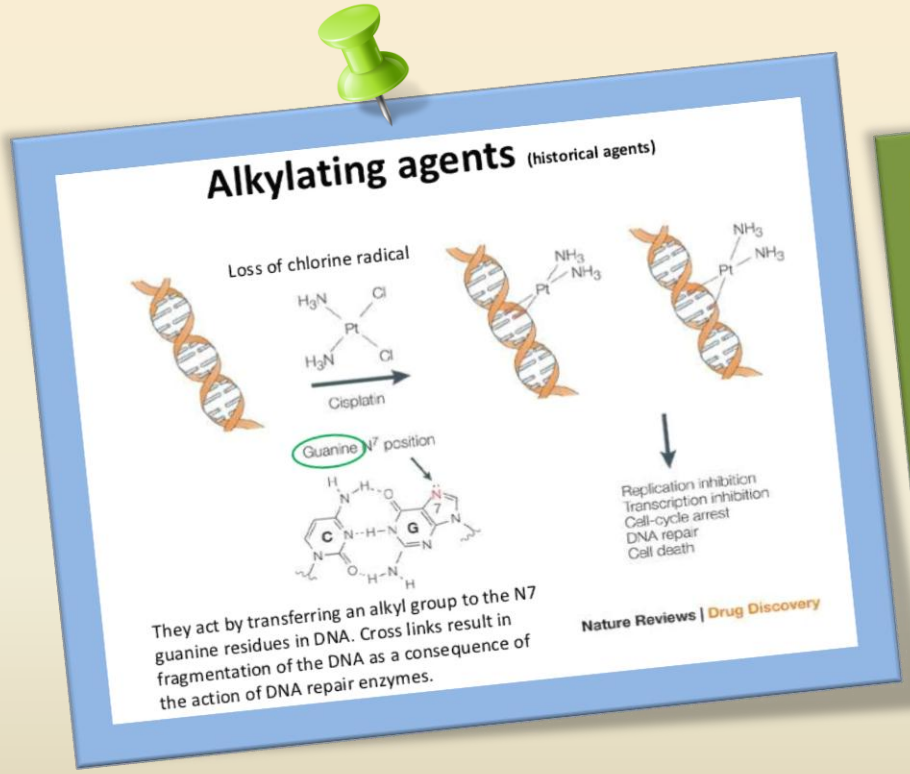

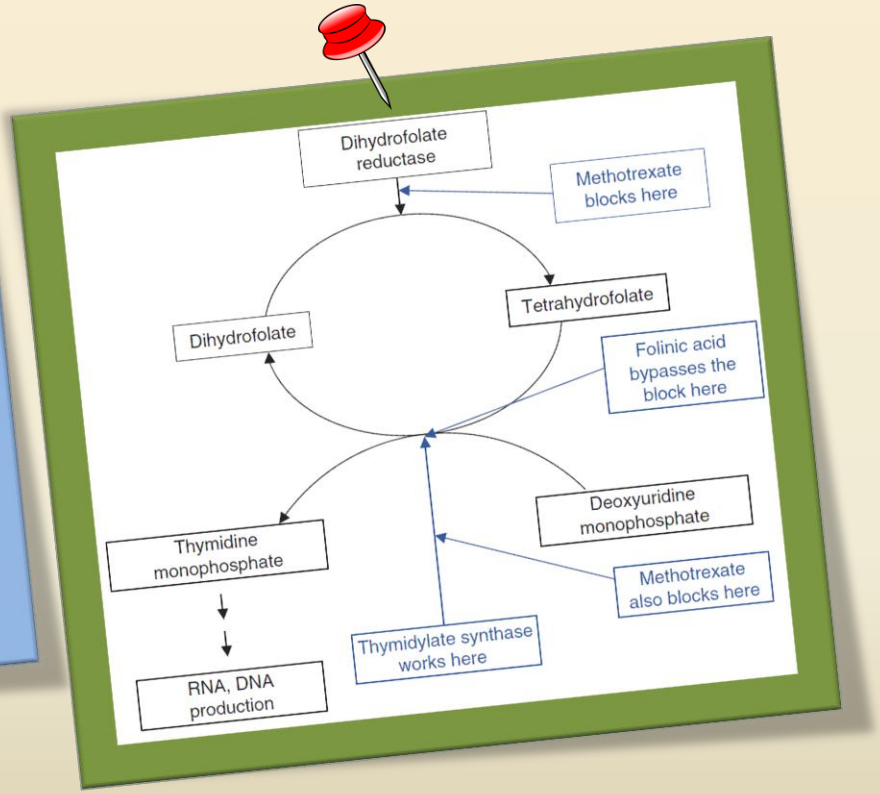

化療藥物

- 治療腦部腫瘤的化療藥物包括:
  - Carboplatin
  - Carmustine (BCNU)
  - Cisplatin
  - Cyclophosphamide
  - Etoposide
  - Irinotecan
  - Lomustine (CCNU)
  - Methotrexate
  - Procarbazine
  - Temozolomide
  - Vincristine
- 根據腦部腫瘤的類型，這些藥物可以單獨 (Temozolomide) 或組合使用:
  - PCV
    - Procarbazine + CCNU + Vincristine

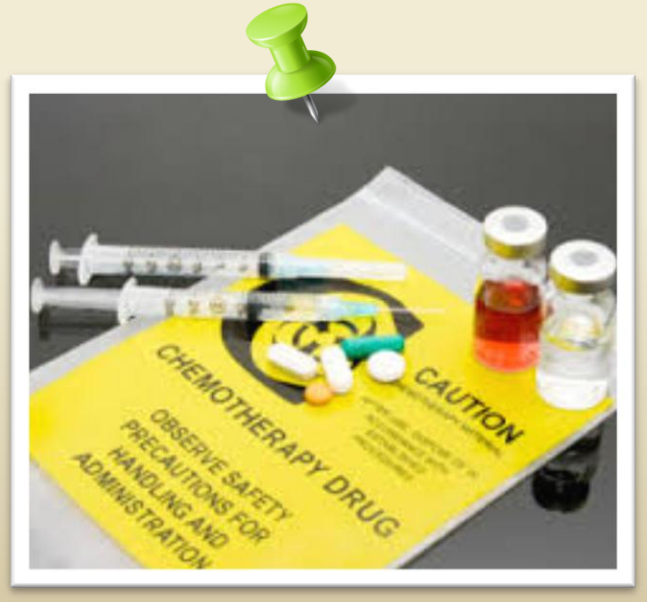

化療的副作用

- 化療的副作用，主要取決於藥物的類型和服用劑量。
- 常見的副作用包括:
  - 脫髮
  - 嘔吐
  - 腹瀉
  - 口腔潰瘍
  - 食欲減退
  - 疲倦
  - 增加感染的風險

化療的副作用

- 一些化療藥物可以導致其他的副作用。
  - 例如，cisplatin (順鉑)可以導致腎功能減退及聽力受損。
  - Vincristine (長春新碱)可以導致手足麻痹

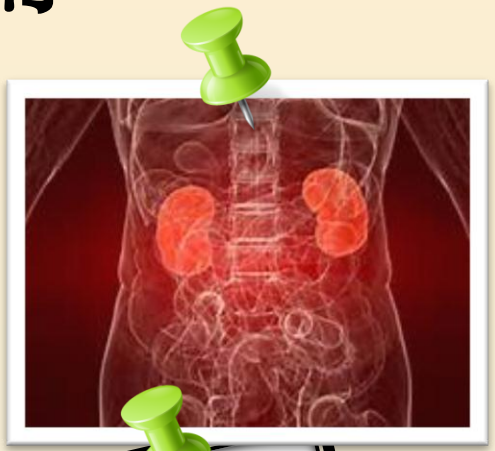

標靶治療

Bevacizumab (Avastin) 癌思停的機理

腫瘤細胞釋放血管內皮生長因子 (VEGF)，導致血管新生

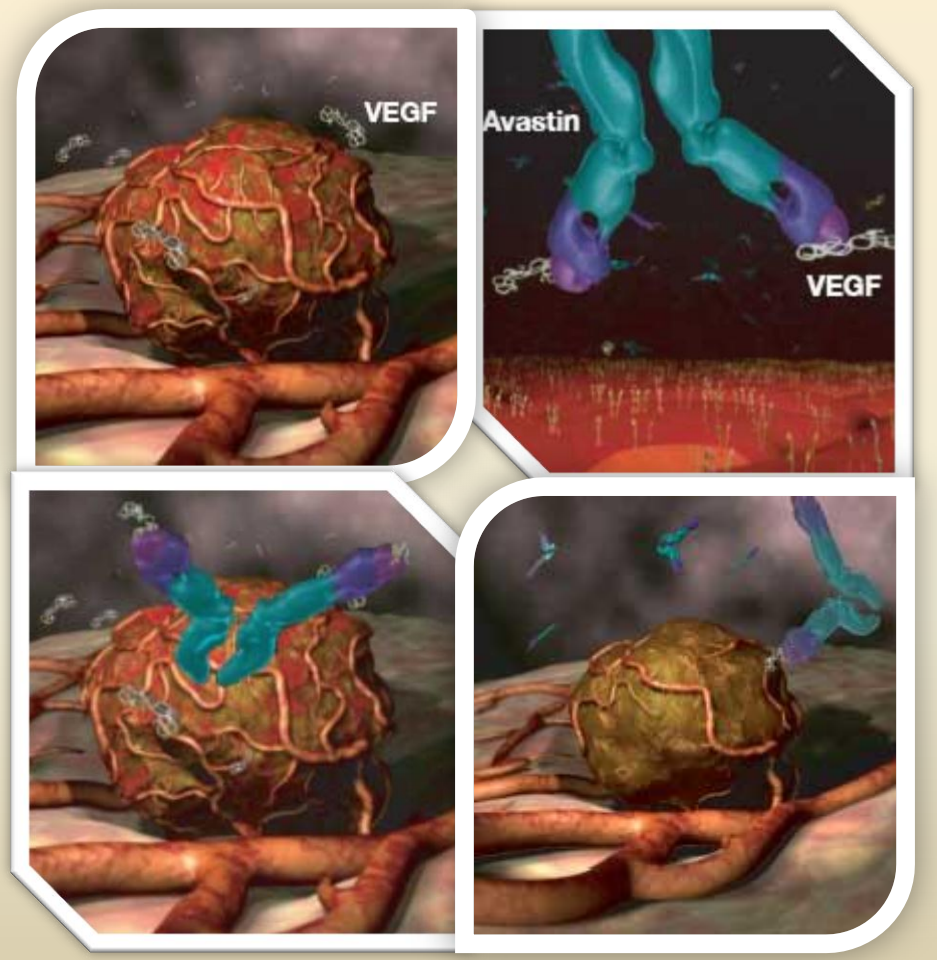

Avastin 是人造單克隆抗體 - 抑制血管內皮生長因子 (VEGF)

Avastin阻止腫瘤血管新生

Avastin 抑制腫瘤生長

Bevacizumab (Avastin)的治療應用

- 復發性膠質母細胞瘤

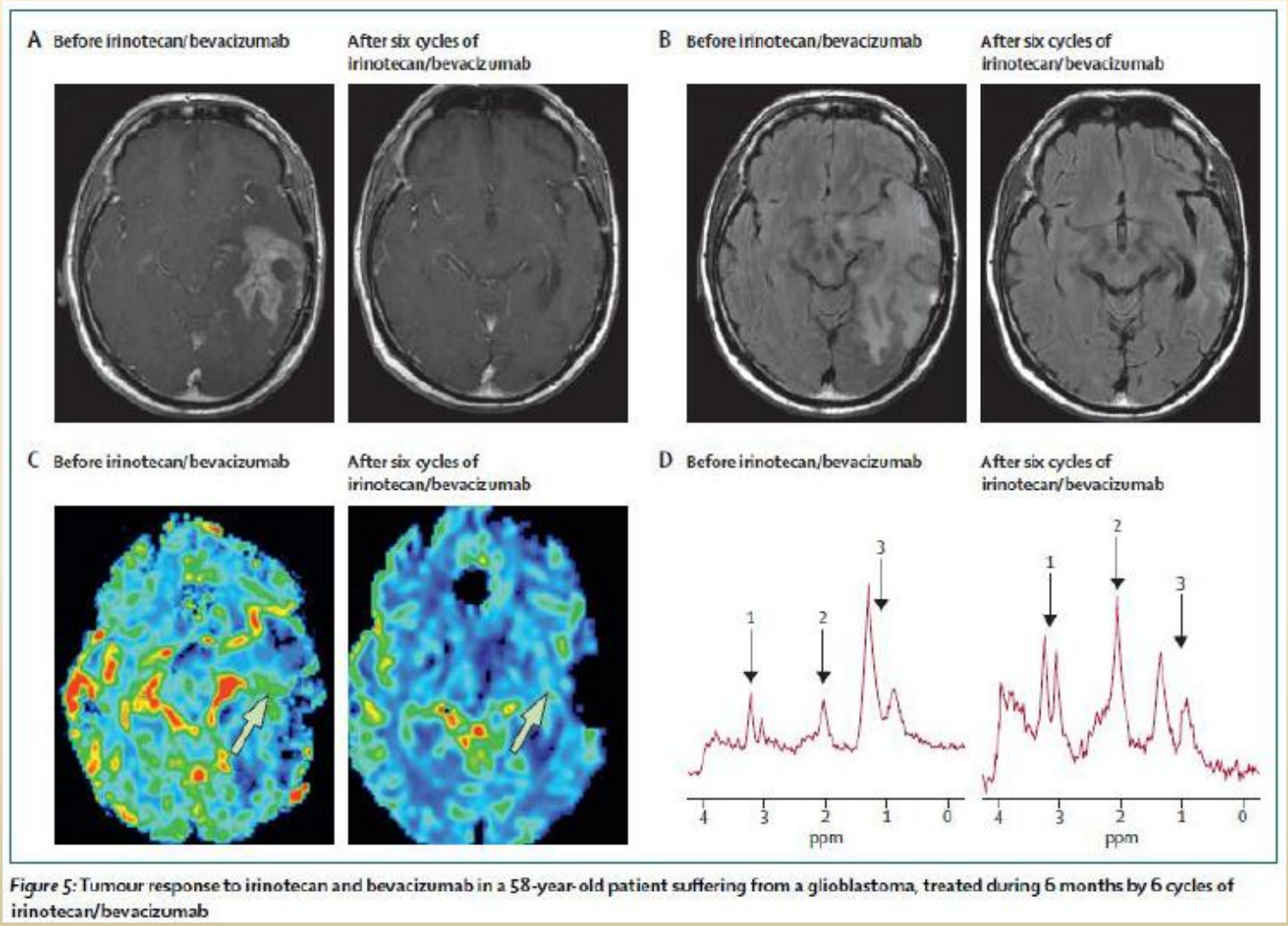

Figure 5: Tumour response to irinotecan and bevacizumab in a 58-year-old patient suffering from a glioblastoma, treated during 6 months by 6 cycles of irinotecan/bevacizumab

Bevacizumab (Avastin) 的副作用

- 副作用: 跟化療藥物不同
  - 常見的副作用包括: 高血壓、 蛋白尿 、 疲倦 、 食欲不振。
  - 罕見但嚴重的副作用包括: 出血、血管栓塞、 缺血性心臟病 、腸道穿孔 和影響傷口癒合。

Everolimus (Afinitor) 依維莫司

- **Everolimus**抑制 *mTOR*細胞蛋白質
  - 阻止腫瘤細胞的生長和分裂成新細胞。
- **治療 應用:** 不能以手術完全切除的室管膜下巨星形細胞瘤 (SEGAs)
  - 可以縮小腫瘤或減緩其生長。

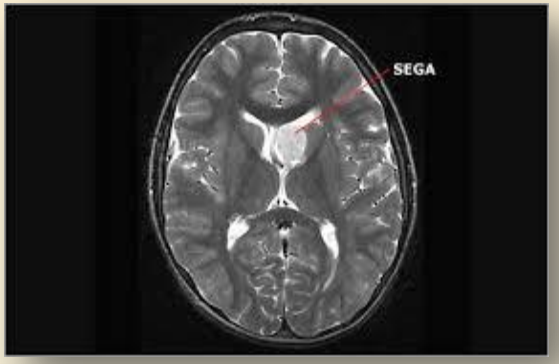

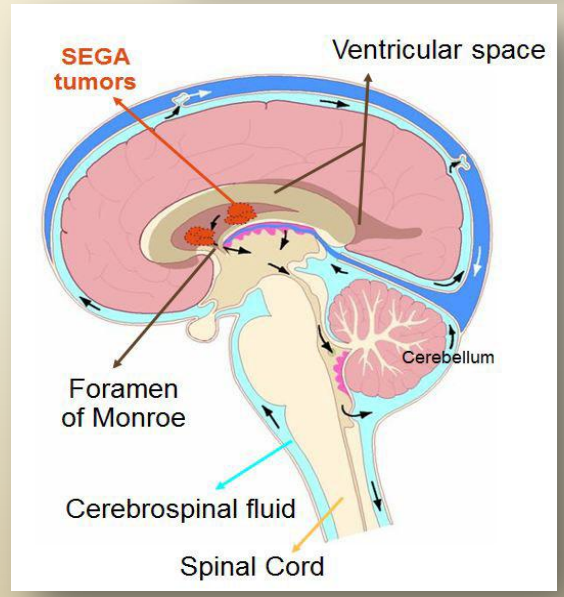

Everolimus 的副作用

- 常見的副作用包括
  - 疲倦、腹瀉、腿部水腫，
  - 口舌生瘡、增加感染的風險、食欲下降、 皮疹、 血糖和膽固醇水平增加。
- 不常見但嚴重的副作用
  - 呼吸急促。

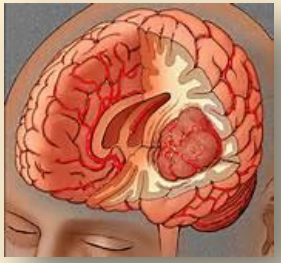

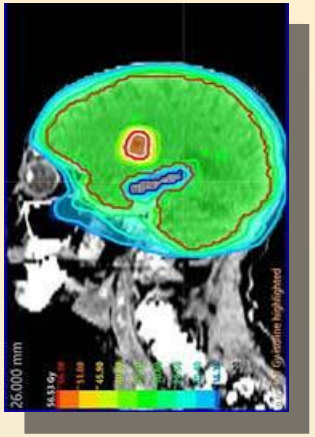

總結

- 腦部腫瘤有許多不同種類。
- 主要治療方法是手術、放射治療、化療和標靶治療。
- 現代的放射治療技術，能夠精確地對準腫瘤，減低正常腦組織的副作用。
- 化療可配合放射治療，用在手術後輔助性、復發性、 及主治性治療上 。
- 標靶治療為腦部腫瘤帶來新曙光。